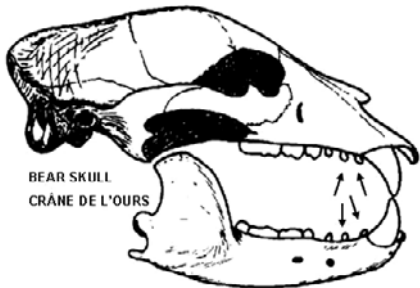


BEAR / OURS

With your knife cut down both sides of the premolar tooth. Pry tooth sideways. Pull out the loosened tooth.

Avec un couteau, inciser les deux côtés de la dent pré-molaire. Forcer la dent latéralement. Arracher la dent déchaussée.

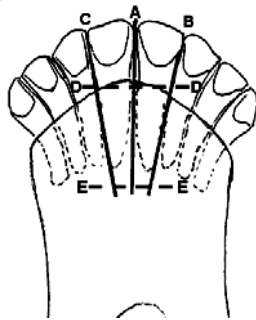


BEAR SKULL
CRÂNE DE L'OURS

MOOSE / ORIGNAL

When cuts A & B or A & C are complete, a central incisor can be removed with finger pressure or a pair of pliers. Slices made above and below the incisors by pushing the knife from D-D to E-E facilitate removal and cleaning.

Une fois les incisions A et B ou A et C effectuées, on peut enlever une incisive centrale par une pression des doigts ou au moyen d'une paire de pinces. Les entailles faites au-dessus et au-dessous des incisives en poussant le couteau de D-D à E-E facilitent l'extraction et le nettoyage.



TOP VIEW OF LOWER
JAW OF MOOSE

VUE DE DESSUS DE LA
MÂCHOIRE INFÉRIEURE
DE L'ORIGNAL